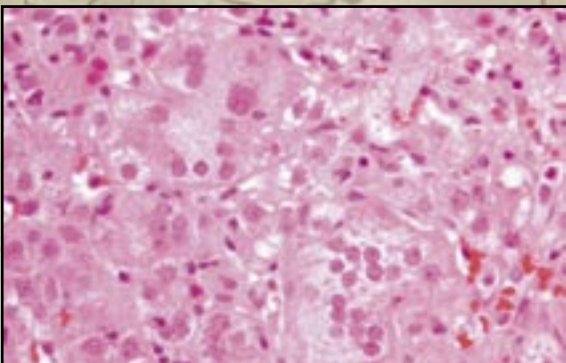
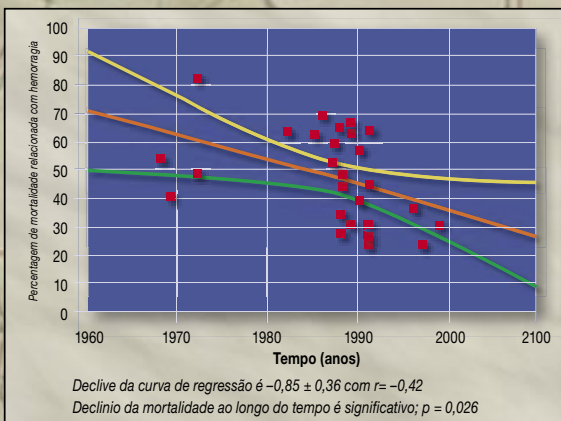
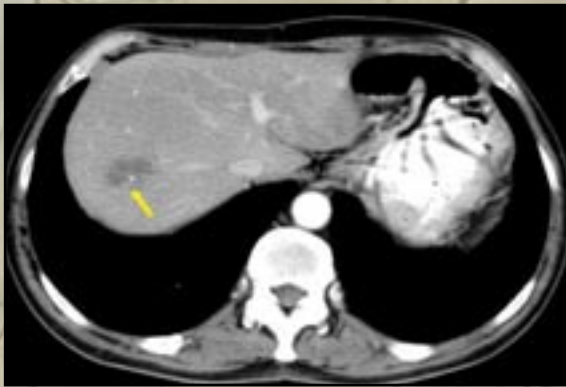


Revista Hispano-Lusa de Hepatología

Vol. 1. Núm. 2, noviembre 2005



Revisiones

Complicaciones tardías del trasplante hepático

Estratégias para o tratamento da doença hepática C pós transplante

Hemocromatose hereditária

Osteoporose na doença hepática

Protocolos

Indicaciones del TIPS en las complicaciones de la hipertensión arterial

Controversias

Eficiencia y rentabilidad de los estudios de la imagen en el diagnóstico de lesiones ocupantes de espacio (LOE) hepáticas

Factores a favor da profilaxia primária da rotura de varizes esofágicas

Casos clínicos

Hepatitis de células gigantes inducida por un crepepelo y relacionada con autoinmunidad

Bibliopatía portal

Sumario

Revisiones

- Complicaciones tardías del trasplante hepático** 112
M. Salcedo, D. Rincón, C. Ripoll, R. Bañares
- Estratégias para o tratamento da doença hepática C pós transplante** 126
E. Monteiro
- Hemocromatose hereditária** 135
J. Fraga, A. Paula Silva, S. Fernandes, R. Pinho
- Osteoporose na doença hepática** 147
N. Fatela

Protocolos

- Indicaciones del TIPS en las complicaciones de la hipertensión portal** 152
C. Aracil, J.M. López-Balaguer, C. Villanueva

Controversias

- Eficiencia y rentabilidad de los estudios de imagen en el diagnóstico de lesiones ocupantes de espacio (LOE) hepáticas** 161
L. del Campo, V. Gutiérrez García
- Factores a favor da profilaxia primária da rotura de varizes esofágicas** 171
P. Peixe

Casos clínicos

- Hepatitis de células gigantes inducida por un crecepele y relacionada con autoinmunidad** 181
M. Trapero-Marugán, M.^aL. García-Buey, S. Nam Cha, A. García-Sánchez, R. Moreno-Otero
- Bibliopatía portal** 186
F. Açucena, B. Peixe, R. Ornelas, D. Sousa, P. Caldeira, C. Inácio, T. Belo, H. Guerreiro

Contents

Reviews

- Late complications in liver transplantation** 112
M. Salcedo, D. Rincón, C. Ripoll, R. Bañares
- Strategies for therapy of post-transplant hepatitis C** 126
E. Monteiro
- Hereditary hemochromatose** 135
J. Fraga, A. Paula Silva, S. Fernandes, R. Pinho
- Osteoporosis in chronic liver disease** 147
N. Fatela

Medical records

- Indications for TIPS in the complications of portal hypertension** 152
C. Aracil, J.M. López-Balaguer, C. Villanueva

Controversies

- Efficiency and utility of imaging exams in diagnosis of focal liver lesions** 161
L. del Campo, V. Gutiérrez García
- Esophageal varices primary prophylaxis: pro** 171
P. Peixe

Case reports

- Giant cell hepatitis induced by a hair growth agent and related to autoimmunity** 181
M. Trapero-Marugán, M.^aL. García-Buey, S. Nam Cha, A. García-Sánchez, R. Moreno-Otero
- Portal biliopathy –a case report** 186
F. Açucena, B. Peixe, R. Ornelas, D. Sousa, P. Caldeira, C. Inácio, T. Belo, H. Guerreiro